# 当院でのプロントザンの使用経験

公立学校共済組合 関東中央病院
皮膚科医長 中馬 久美子 先生

## 症例1

84歳女性、尾仙骨部褥瘡
2ヵ月前より、臀部の腫脹と発赤を認め近医を受診。褥瘡と診断され外用、抗菌薬の内服を行うも、軽快しないため当院当科を受診。
既往歴：高血圧
歩行は可能でADLは自立。血液検査所見に特記すべきものは認めず、創部培養で*Staphylococcus lugdunensis*, *Staphylococcus hominis*, *Corynebacterium*, *Bacillus*がそれぞれ少量検出された。

初診時に切開排膿を行い、毎日の洗浄、白糖・ポビドンヨード配合軟膏にて軽快せず初診から21日目に入院となった。入院時潰瘍の大きさは、ポケット部を含めると5.8×4.5cmであった。22日目に創部のポケット切開を行い26日目より局所陰圧閉鎖処置を開始したが、開始11日目に感染徴候を認め中止、外用処置に切り替えた。毎日洗浄しているにもかかわらず、肉芽表面に黄白色～淡緑色のフィブリン膜様の組織が常に付着し、治癒傾向が見られなかった。

手術を提案したが、患者本人も家族も希望されなかった。初診から76日目にプロントザン創傷洗浄用ソリューションと、創傷用ゲルの使用を開始した。創部を洗浄後に、プロントザン創傷洗浄用ソリューションでガーゼを湿らせ潰瘍部に充填し、15分浸してからプロントザン創傷用ゲルを創部に塗布し、ポリウレタンフォームで被覆した。プロントザンを使用した処置は週2回行い、他の日はトラフェルミン製剤、プロスタグランジンE1軟膏の処置を行った。徐々に良好な肉芽が形成されたため退院とし、週2回の通院日にプロントザンを使用、それ以外の日は自宅で訪問看護師によりトラフェルミン製剤とプロスタグランジンE1軟膏の処置を継続しているが、肉芽形成と上皮化傾向を認めている。

写真1 ポケット切開後

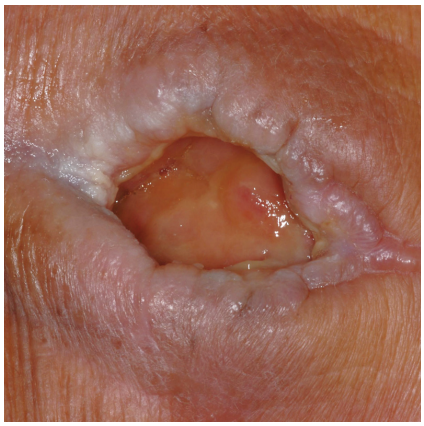
写真2 76日目 プロントザン洗浄液使用前

写真3 76日目 プロントザン洗浄液使用後
（プロントザン使用開始日）

写真4 97日目
（プロントザン使用 21日後）

写真5 118日目
（プロントザン使用 42日後）

## 症例2

59 歳女性、下腿潰瘍
既往歴：重症筋無力症のためプレドニゾロンとタクロリムスを内服中、神経膠芽腫、骨粗鬆症、ステロイド性糖尿病
初診時に、左下腿の発赤腫脹と下腿前面に直径4cm大の波動触れる腫瘤を認め、皮下膿瘍、蜂窩織炎と診断、入院となった。翌日皮膚切開したところ、黄白色の液体が流出しその後潰瘍化した。
創部培養からは*E.coli*が検出された。抗菌薬投与を行い、潰瘍部は連日洗浄し、スルファジアジン銀クリームを外用した。蜂窩織炎は軽快し12日目に退院となったが、左下腿の4×3cm大の皮膚潰瘍には黄白色の組織が固着し、治癒遷延していた。

初診から57日目より、外来で週1回プロントザンの使用を開始した。創部を洗浄後にプロントザン創傷洗浄用ソリューションでガーゼを湿らせ、潰瘍部に充填し15分浸してから、プロントザン創傷用ゲルを創部に塗布し、ポリウレタンフォームで被覆した。自宅では連日洗浄とスルファジアジン銀クリームの処置を継続した。プロントザン使用開始後、壊死組織が剥がれやすくなり、徐々に赤色の肉芽の増生と辺縁からの上皮化を認めている。

写真1　初診時

写真2　50日目

写真3　64日目
（プロントザン使用 7日後）

写真4　107日目
（プロントザン使用 50日後）

## 考　察

2症例とも、創傷の表面に黄白色～緑色の組織の固着が見られ、これらが創傷治癒を阻害していると考えられた。患者自身が手術や疼痛を伴う処置を望まず、また既存の治療法で治癒傾向が見られなかったため、プロントザン創傷洗浄用ソリューションと創傷用ゲルを使用開始した。使用開始後より患者の苦痛は少なく、創傷表面に固着した組織を除去することができ、再生成も抑制された。塗布時の刺激感もなく、接触性皮膚炎などの有害事象で中断することなく継続できている。
プロントザン創傷洗浄用ソリューションと創傷用ゲルは、既存の治療で治癒傾向の見られない慢性創傷、バイオフィルムの形成が疑われる創傷の治療に適した製品だと思われた。

製造販売元
ビー・ブラウンエースクラップ株式会社
〒113-0033 東京都文京区本郷2-38-16
カスタマーサービスセンター：☎0120-401-741（フリーダイヤル）
コーポレートサイト：www.bbraun.jp

プロントザンに関する
詳しい情報はこちらから
opm.bbraun-japan.com

CAS-WM002-2 2021.01.SPI