「プロントザン+創傷衛生(Wound hygiene)」実践Case Study

陰圧閉鎖療法施行症例におけるプロントザンの使用経験

バイオフィルムは防護マトリックスとそれに包まれた細菌からなる複合体で、宿主免疫系や抗菌薬に対する耐性を高めます。壊死組織や細菌の死骸など、種々のたんぱく質成分と組み合わされる事でWound coatingを形成し、創傷治癒を遅延させるため、積極的な除去・予防が必要になります。

従来、生理食塩水や水道水による洗浄と、鋭匙などによるデブリードマンを行っていましたが、除去が不十分な場合や、頻回のデブリードマンは患者の疼痛を伴うという問題点がありました。今回、プロントザン治療を行った後に陰圧閉鎖療法を施行し、創治癒を得た症例を経験したので報告します。



髙山桃子 先生
東邦大学医療センター大森病院
形成外科

Case Study 1

60歳代／男性／フルニエ壊疽／既往歴：2型糖尿病／慢性腎不全／肝硬変
創部培養：Pseudomonas aeruginosa

1 プロントザン治療開始前
陰嚢全周性に壊死組織や膿苔が付着しており、デブリードマンが必要な状態であった。

2 プロントザン開始後３日目
ドレッシング除去時。創の清浄化が進んでいる。

3 プロントザン開始後７日目
１日１回の処置を継続。創面の清浄化を確認し、間欠的洗浄型陰圧閉鎖療法（NPWT-id）を開始した。

4 間欠的洗浄型陰圧閉鎖療法（NPWT-id）開始後 14 日経過
創面積は縮小し、創面全体に良好な肉芽が形成された。

5 縫合閉鎖術施行後、創閉鎖が得られた。

TIPS 1

陰嚢など複雑な凹凸が多数存在している創傷の場合、創傷被覆材や外用薬を創面へ密着させることは困難です。プロントザンソリューションおよびゲルは、そのような創部への密着を得るために有用な形状であったと考えています。また、交換時も容易に除去できます。

自転車走行中に転倒し、近医にて右大腿部皮下血腫の診断で経過観察されていました。自宅で療養していましたが、陰嚢腫大が出現したため当院泌尿器科を受診し、フルニエ壊疽の診断で緊急デブリードマン術が施行されました。術後、創治癒遷延を認めたため当科紹介となりました。

初診時、陰嚢全周性に壊死組織が付着しており、悪臭や膿性の滲出液を認め、バイオフィルムの形成が疑われたためプロントザンによる処置を開始しました（写真1）。具体的には、プロントザン創傷洗浄用ソリューションを用いた洗浄を行った後、プロントザン創傷用ゲルを塗布し銀含有創傷被覆材による被覆を行っています。介入当初より疼痛の訴えが強く、ベッドサイドでのメンテナンスデブリードマンは行わなかったのですが、徐々に悪臭や滲出液が減少し、壊死組織の減少を認めました（写真2）。処置開始後７日目には壊死組織は著明に減少し、創面の清浄化が得られたため、間欠的洗浄型陰圧閉鎖療法（NPWT-id）による治療を開始しました（写真3）。NPWT-id で2週間治療を行い、良好な肉芽形成と創部縮小が得られたため（写真4）、縫合閉鎖を行い創治癒に至っています（写真5）。

Case Study 2

50歳代／男性／後頸部壊死性軟部組織感染／既往歴：2型糖尿病
創部培養：メチシリン感受性黄色ブドウ球菌（MSSA）

1 プロントザン使用開始前
不良組織が付着しており、創傷治癒が遷延している状態であった。

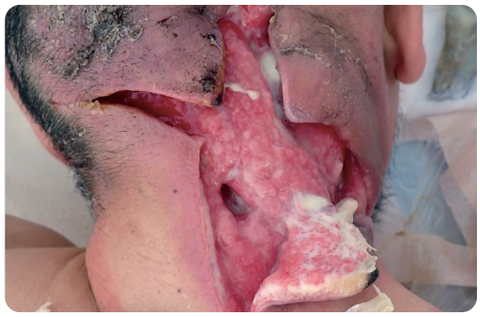

2 プロントザン開始後 10 日目
不良組織や膿苔が徐々に減少してきている。

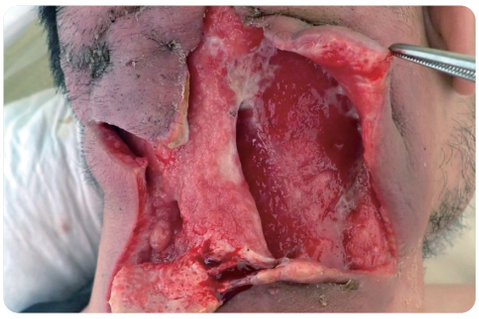

3 プロントザン開始後 14 日目
創面が清浄化し、肉芽組織の形成を認め始めた。

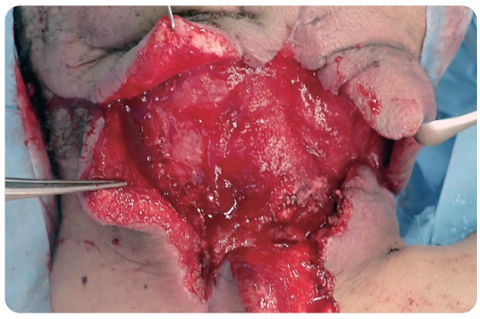

4 局所陰圧閉鎖療法開始後 14 日目
創面積は縮小し、創面全体に良好な肉芽が形成された。

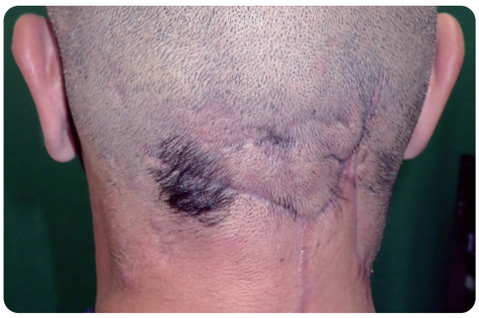

5 全層植皮術を施行し、
創閉鎖が得られた。

1週間前から出現した後頸部の皮疹を主訴に近医を受診し、血液検査にて白血球や CRP など炎症反応の上昇を認めたため、皮膚感染症の診断で当科紹介となりました。初診時、頭部から後頸部にかけて紫斑・水疱を伴った腫脹を認め、壊死性軟部組織感染の診断にて緊急デブリードマン術を施行しました。術後、白糖・ポビドンヨード軟膏での処置を開始しましたが、疼痛が強く処置が困難であり、壊死組織の拡大と排膿を認めました（写真1）。そのため、ベッドサイドで洗浄処置を施行した後、プロントザン創傷用ゲルを塗布し、銀含有創傷被覆材で被覆しました。開始後 14 日目には不良組織は減少し、肉芽形成を認めたため、陰圧閉鎖療法（NPWT）による治療を開始しました（写真3）。NPWT を 2 週間行い、良好な肉芽形成と創部縮小が得られた後（写真4）、全層植皮術を施行し創閉鎖に至りました（写真5）。

TIPS 2

デブリードマン術後に患者疼痛が強く、洗浄および外用薬の処置が困難な状況で、プロントザン治療に変更したことで処置が可能になりました。

TIPS 3

プロントザンを用いて Wound hygiene を実践することは、創の清浄化を円滑にすると考えています。また、その後に陰圧閉鎖療法を一定期間行い、良好な肉芽を形成した上で、縫合や植皮術による創閉鎖へ移行する事で、治療期間の短縮につながります。

創傷衛生/ウンド・ハイジーンを実践するチーム

創傷衛生/ウンド・ハイジーンの実践 プロントザン

プロントザン 創傷用ゲル（容量30g）保険適用 ●入数/箱：20 ●製品番号：400599
機 能 区 分：在宅処置用 008 皮膚欠損用創傷被覆材(2)皮下組織に至る創傷用 ②異形型
病院処置用 101 皮膚欠損用創傷被覆材(2)皮下組織に至る創傷用 ②異形型
処方用 012 皮膚欠損用創傷被覆材(2)皮下組織に至る創傷用 ②異形型
保険償還価格：1g当たり35円（2021年4月現在）

プロントザン 創傷洗浄用ソリューション（350ml） ●入数/箱：10 ●製品番号：400597
（創傷用ゲルと組み合わせて使用するオプション品となります。） （1000ml） ●入数/箱：10 ●製品番号：400598

販売名: プロントザン
承認番号: 23000BZI00005000

※製品のご使用にあたっては、製品に付属の添付文書を必ずお読みください。

プロントザンに関する詳しい情報はこちらから
opm.bbraun-japan.com

CAS-WM012-1 2021.09.SG

B BRAUN SHARING EXPERTISE

製造販売元
ビー・ブラウンエースクラップ株式会社
〒113-0033 東京都文京区本郷2-38-16JEI本郷ビル